

Myomes utérins

Adèle Dessaint (interne des hôpitaux) ¹

Jean-Luc Brun (PU-PH) ^{1,2}

¹ *Pôle d'Obstétrique, Reproduction et Gynécologie,
Centre Aliénor d'Aquitaine, CHU Bordeaux*

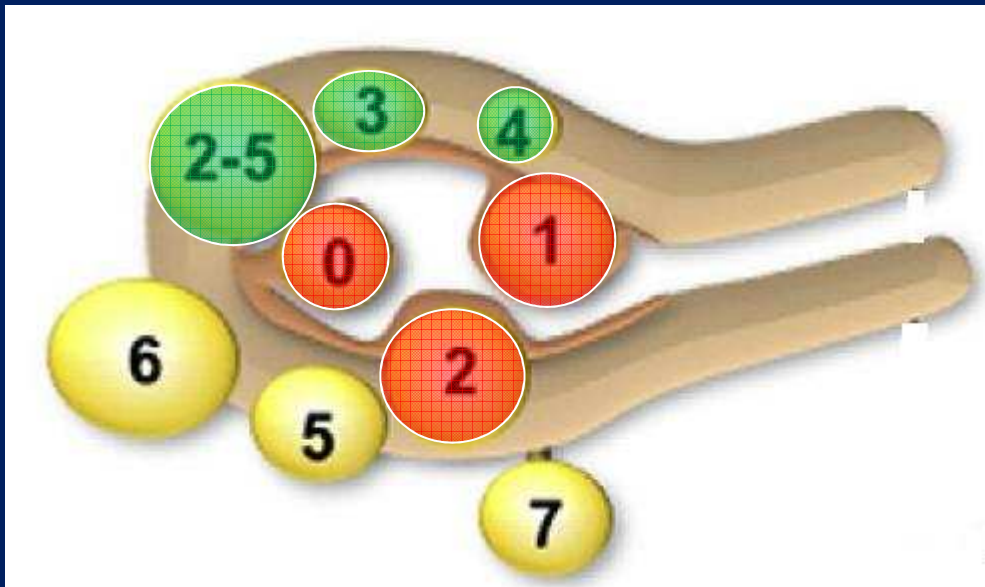
² *UMR 5234, Microbiologie Fondamentale & Pathogénicité,
Université Bordeaux Segalen, France*

Introduction

- Tumeur bénigne développée au dépens des cellules musculaires de l'utérus la plus fréquente chez la femme en âge de procréer.
- Fréquence
 - 20% à 30% des femmes caucasiennes,
 - 50% des femmes de race noire de plus de 30 ans.
- Manifestations cliniques multiples mais le plus souvent asymptomatiques.
- Risque de dégénérescence faible.
- Principale indication d'hystérectomie chez les femmes en pré-ménopause.

Nouvelle classification

FIGO classification system (PALM-COEIN)



Sous-muqueux

- 0 : pédiculé intra-cavitaire
- 1 : moins de 50% intra-mural
- 2 : plus de 50% intra-mural

Intra-muraux ou interstitiels

- 3 : 100% intra-mural, au contact de l'endomètre
- 4 : intra-mural strict

Sous-séreux

- 5 : sous-séreux plus de 50% intra-mural
- 6 : sous-séreux moins de 50% intra-mural
- 7 : sous-séreux pédiculé

Autres

- 8 : autres, lésions parasites: ligament rond ou large, col utérin

Physiopathologie

- **Génétique**

- Mutations ou réarrangements du bras long du chromosome 7
- Duplications région q13-15 du chromosome 12, q23-24 du chromosome 14
- Réarrangements impliquant le chromosome 6 p21 et le chromosome 10 q22

- **Hormones stéroïdes**

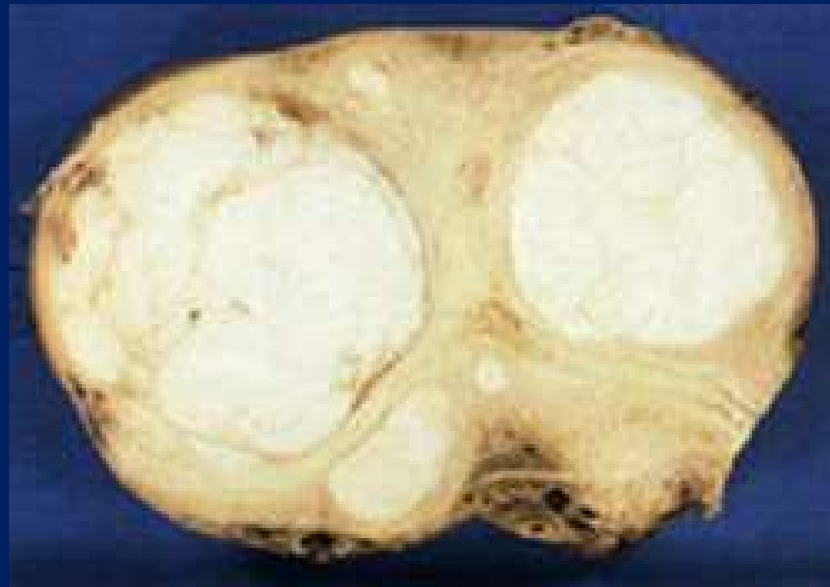- L'oestradiol stimule la croissance des cellules musculaires utérines.
- La progestérone inhibe de la mort cellulaire programmée (rôle trophique).
- La prolactine a une activité mitotique au niveau de la cellule du myome et sur les cellules myométriales normales.

- **Facteurs de croissance** régulés par les stéroïdes

- EGF, IGF, PDGF, GF
- Facteurs angiogéniques : VEGF, HBGF

Anatomie pathologique

- Tumeur mésentymateuse développée aux dépens du muscle lisse et souvent séparée du myomètre normal par une pseudo-capsule liée à la condensation du tissu conjonctif.
- Chaque myome est d'origine unicellulaire (monoclonale) : ainsi deux myomes chez la même patiente, provenant donc de cellules différentes, peuvent donc avoir une évolution tout à fait différente .



Epidémiologie

- **Facteurs non modulables**

- Age
- Ethnie
- Antécédents familiaux
- Ménarche précoce
- Infertilité

- **Facteurs modulables**

- Favorisants

- Obésité
- Nulliparité

- Protecteurs

- Multiparité
- Age tardif dernière grossesse
- Contraception orale
- Tabac (effet anti-oestrogène)

Diagnostic clinique

Formes classiques simples

– Interrogatoire

- Signes fonctionnels
 - Ménorragies +++
 - Métorragies
 - Pesanteur pelvienne
 - Dysménorrhée
- Recherche d'antécédents
 - Familiaux
 - Personnels
 - » Médicaux
 - » Chirurgicaux
 - » Gynécologiques (infertilité, traitement hormonal de la ménopause, contraception hormonale)
 - » Obstétricaux (avortements à répétition)

Diagnostic clinique

Formes classiques simples

– Examen clinique

- Etat général (signes d'anémie)
- Examen mammaire
- Examen abdominal (masse abdomino-pelvienne) et des fosses lombaires
- Examen gynécologique
 - Spéculum
 - » Aspect du col, frottis
 - » Saignements
 - » Troubles de la statique pelvienne
 - TV
 - » Gros utérus bosselé (sac de noix)
 - » Masse latéro-utérine ferme lisse bien limitée déformant la surface de l'utérus non douloureuse si non compliquée, signe du sillon.

Diagnostic clinique

Formes compliquées

- **Complications hémorragiques**
 - Myomes sous muqueux
- **Complications douloureuses**
 - Torsion d'un myome pédiculé
 - Accouchement par le col d'un myome pédiculé (contractions utérines)
 - Nécrobiose aseptique de myome (douleur abdominales mal systématisées, hyperthermie, TV douloureux, utérus globuleux), fréquent lors de la grossesse par privation du flux sanguin.
- **Complications mécaniques**
 - Vésicale : pollakiurie, dysurie, rétention aigue
 - Rectale : ténesme
 - Veineuse : thrombose ou œdème des membres inférieurs
 - Nerveuse : sciatalgies
 - Uretères : urétérohydronéphrose, coliques néphrétiques, pyélonéphrite.

Le lien myome-sarcome est incertain et aucune filiation n'est démontrée.

Diagnostic paraclinique

Imagerie par ultrasons

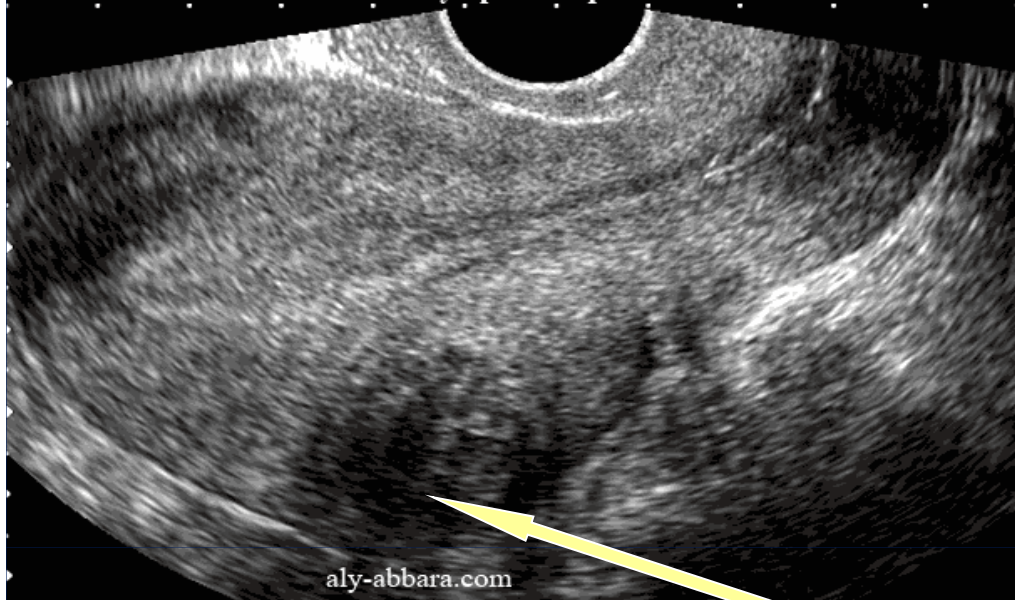- **Echographie pelvienne**

- Par voie transabdominale et transvaginale
- Examen diagnostique de référence
- Diagnostic positif : localisation myomes, taille, nombre, modifications (recherche d'une nécrobiose aseptique : image en cocarde)
- Doppler couleur : analyse de la vascularisation
- Diagnostics différentiels : kyste ovarien, grossesse, hyperplasie endométriale, adénomyose.

- **Hystérosonographie**

- Distension de la cavité utérine par du sérum physiologique à l'aide d'un cathéter
- Précise le développement intra-cavitaire avec une meilleure sensibilité, VPP, VPN.

Utérus myomateux avec un petit fibrome, intra-mural, évoluant dans la paroi postérieure du corps utérin. Il s'agit d'un fibrome complètement asymptomatique



Echographie endo-vaginale

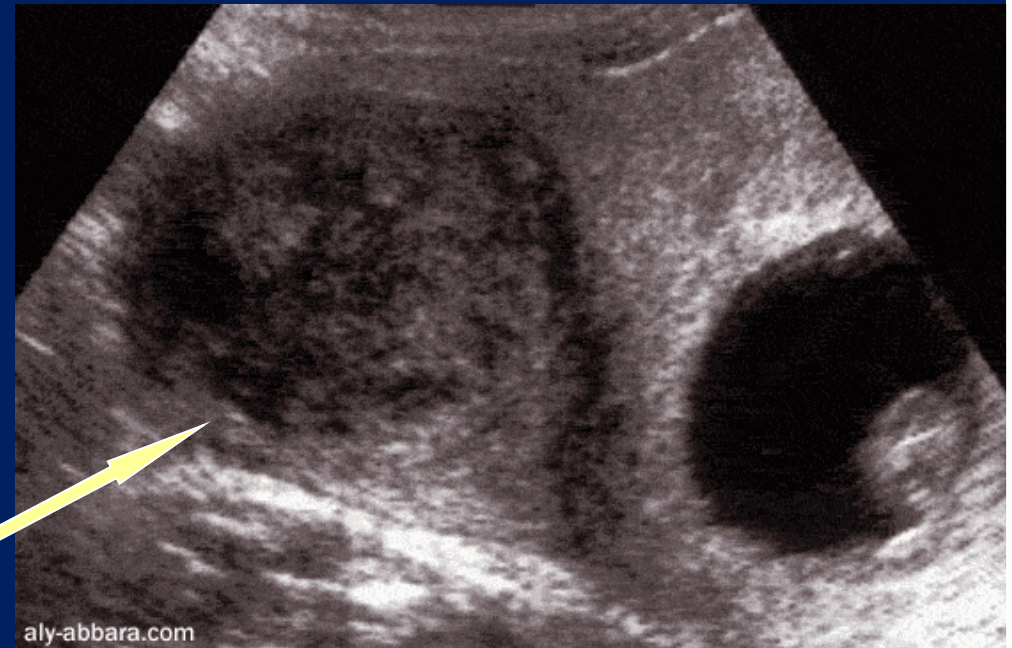
coupe longitudinale

Myome intra-mural de type 3 du mur postérieur 26x27mm

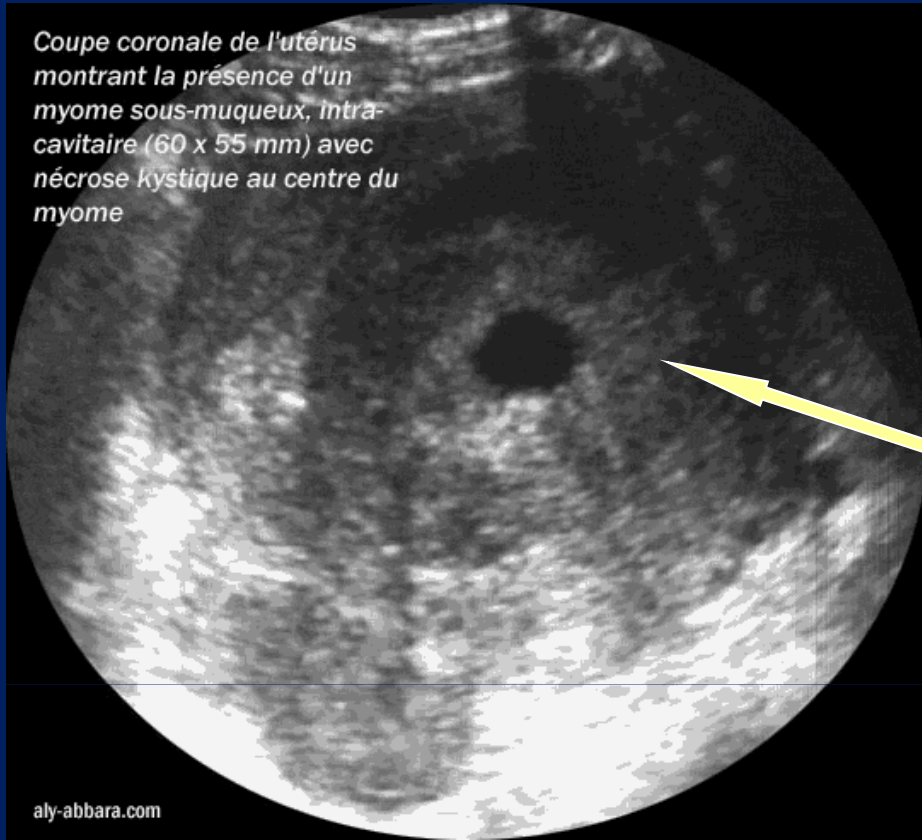
Echographie endo-vaginale

coupe transversale

Grossesse de 9,5 semaines d'aménorrhée évoluant normalement chez une femme porteuse d'un fibrome utérin intramural de type 4 de 6 cm de diamètre



Coupe coronale de l'utérus montrant la présence d'un myome sous-muqueux, intra-cavitaire (60 x 55 mm) avec nécrose kystique au centre du myome

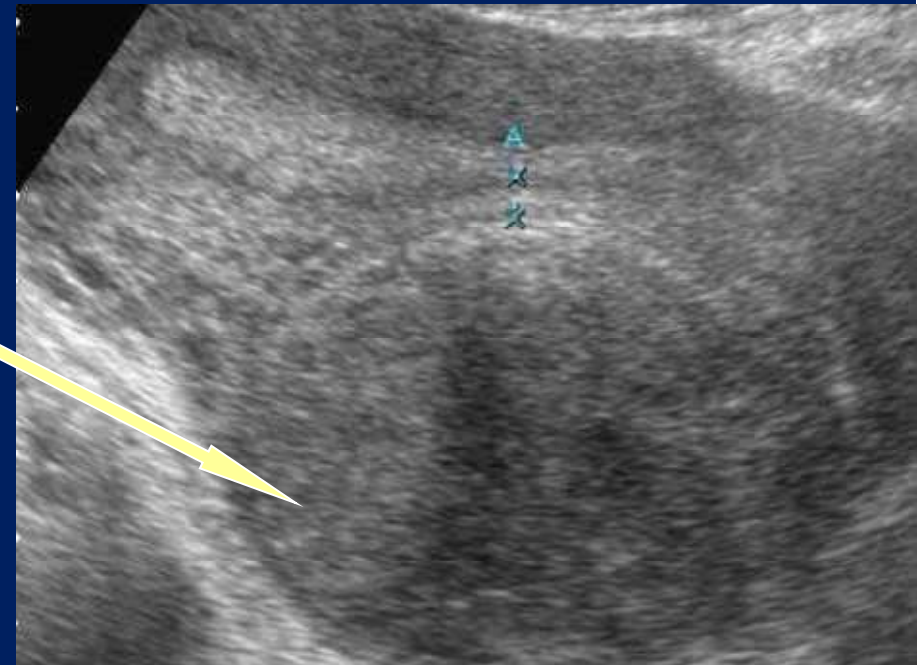


aly-abbara.com

Echographie endo-vaginale

coupe transversale

Myome sous-muqueux de type 0 avec nécrose kystique centrale



Echographie endo-vaginale

coupe longitudinale

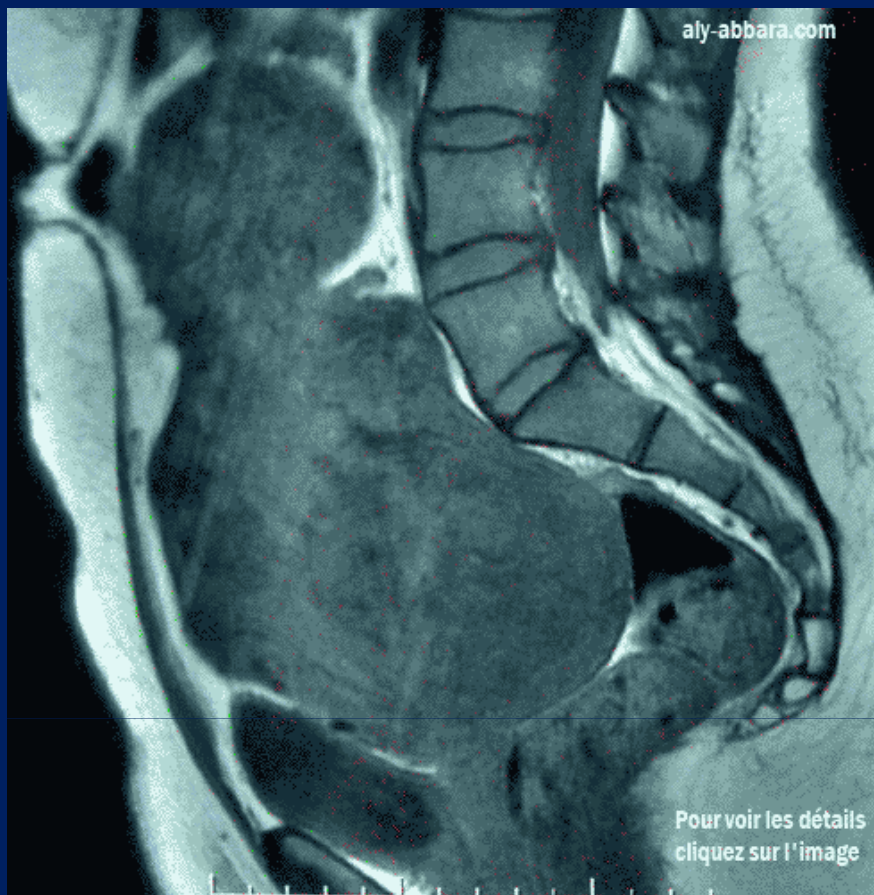Myome intra-mural de type 4

Diagnostic paraclinique

Imagerie par résonance magnétique

- **IRM**

- Indication en cas d'échographie d'interprétation difficile
- Cartographie exacte des myomes
- Diagnostic positif
 - Forme classique : hyposignal T2, isosignal T1
 - Myome remanié oedémateux : hypersignal T2
- Diagnostic différentiel : léiomyosarcome, adénomyome, masses annexielles
- Diagnostic des lésions associées : adénomyose, endométriose
- Pendant la grossesse : localisation des myomes praevia, nécrobiose
- Limites : disponibilité et coût.



IRM

coupe sagittale médiane séquence T2 FAT/SAT

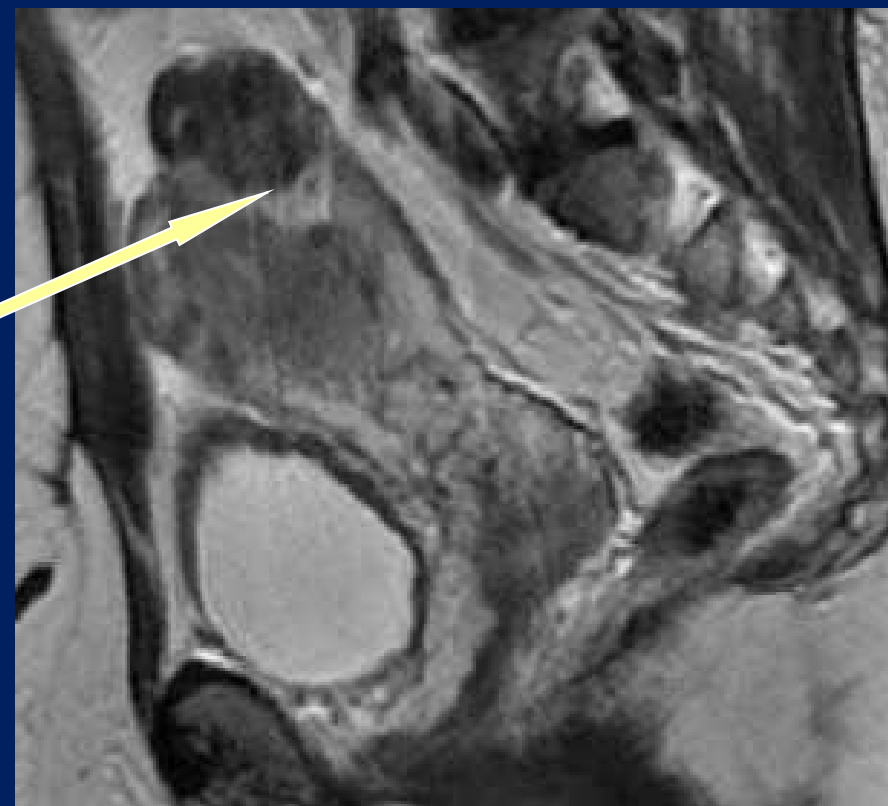
Moitié inférieure de la cavité abdominale

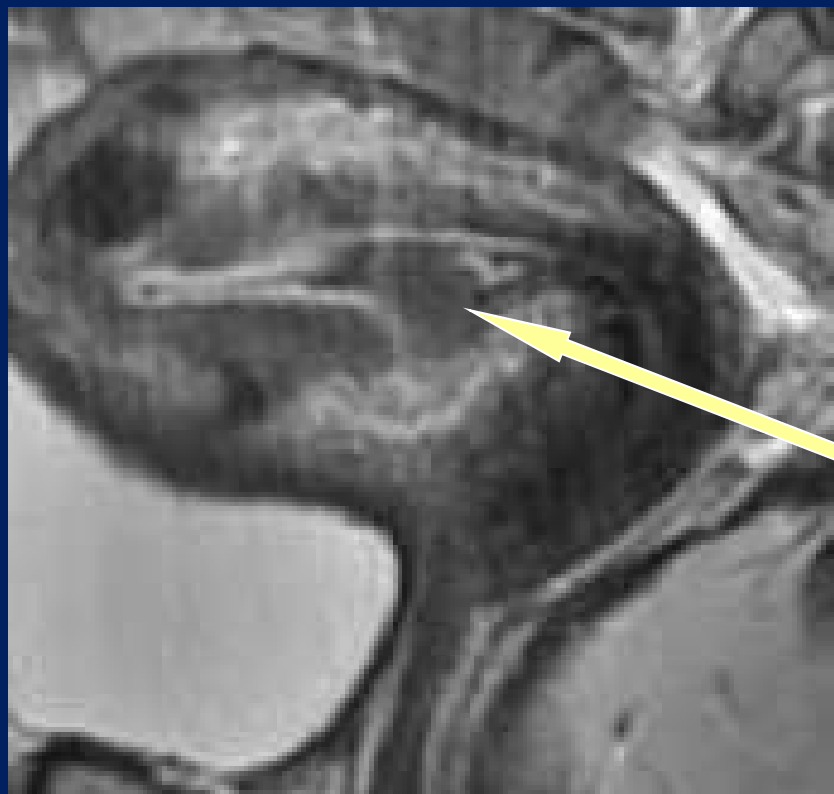Utérus polymyomateux

IRM

coupe sagittale séquence T2

Myome sous-séreux fundique sessile type 6





IRM

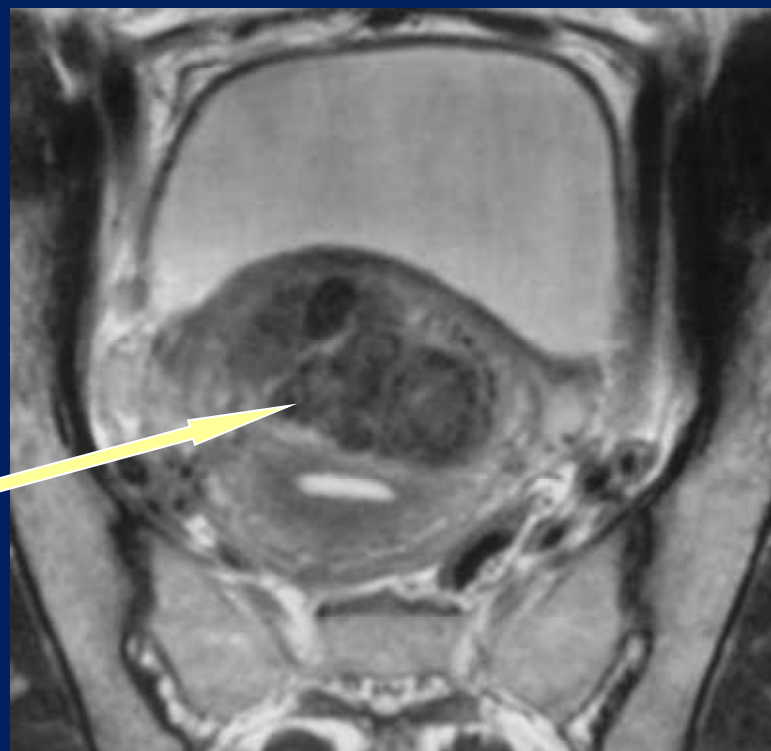
coupe transversale séquence T2

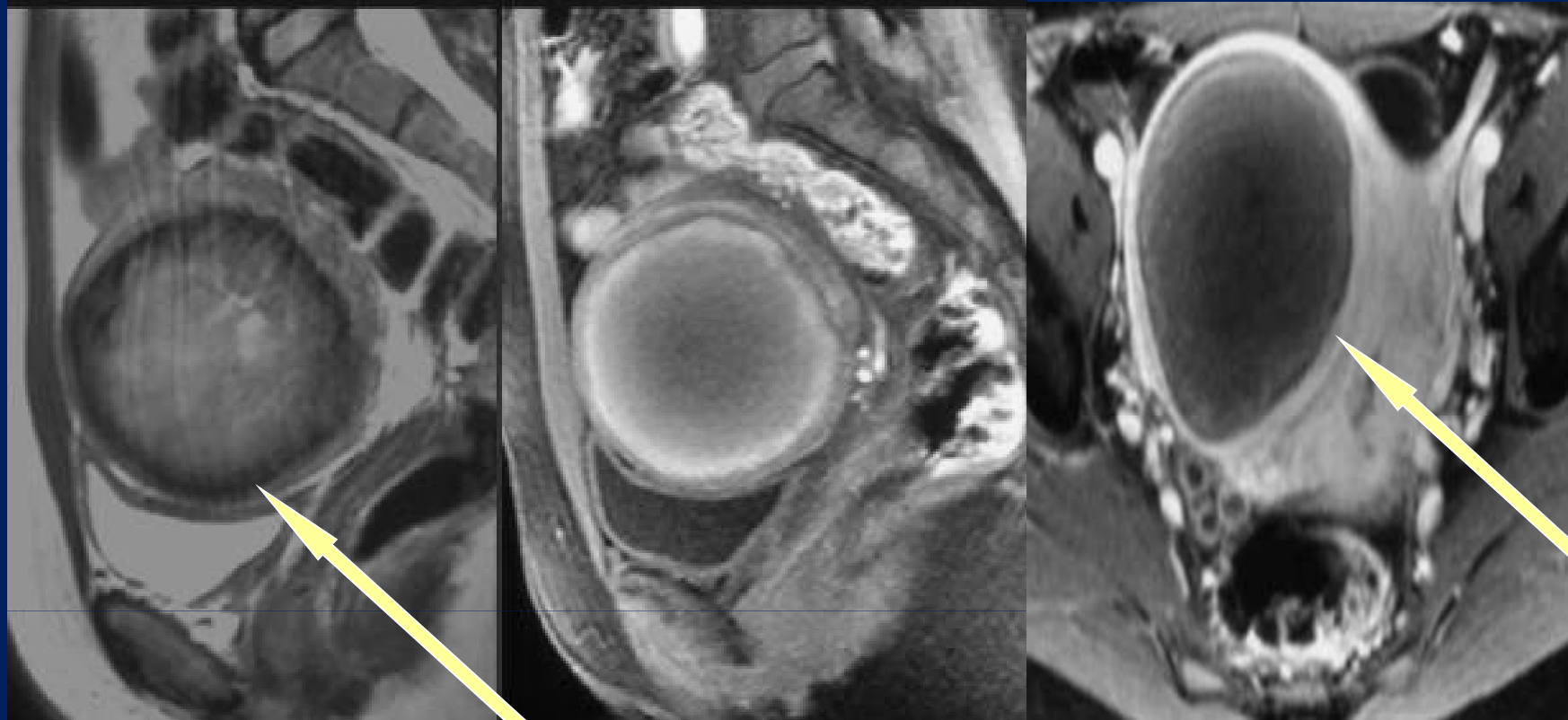
Myome sous-muqueux type 2

IRM

coupe transversale séquence T2

Myome intra-mural antérieur de type 4





1

2

3

IRM coupe sagittale

Myome en nécrobiose aseptique

1: Hyposignal périphérique et hypersignal central en T2

2: Hypersignal périphérique et hyposignal central en T1

3: Absence de rehaussement après injection confirmant la nécrobiose

Diagnostic paraclinique

Autres examens

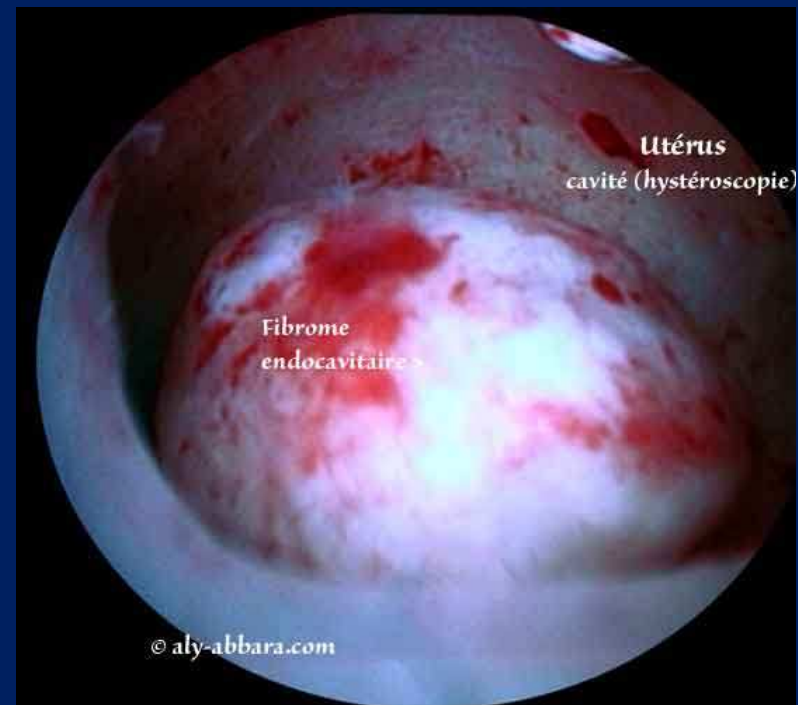
- **Hystéroggraphie**
 - Rares indications
 - N'est utile que dans le bilan d'infertilité : analyse de la perméabilité tubaire
 - Evalue le retentissement des myomes sur la cavité utérine : lacune à contours nets arrondis ou ovalaires.
- **Scanner abdomino-pelvien**
 - Non indiqué, sauf en cas de localisation particulière : compression urétérale.
- **Biologie**
 - NFS, ferritine : recherche d'une anémie ferriprive.

Diagnostic paraclinique

Autres examens

- **Hystéroskopie diagnostique**

- Possible en consultation externe, sans anesthésie, ni antibioprophylaxie
- Hystéroscope rigide de diamètre réduit ou fibroscope souple dans un milieu de distension liquide
- Indications
 - Myomes symptomatiques à développement intracavitaire, sous muqueux, voire interstitiels
 - Meilleure sensibilité pour le diagnostic différentiel polype/myome
 - Myomes asymptomatiques et désir de grossesse
 - Diagnostic de synéchies après résection hystéroscopique.



Myome intra-cavitaire de type 1

Diagnostic différentiel

- **Ménométrorragies**

- Polype utérin
- Déséquilibre hormonal
- Hyperplasie ou atrophie endométriale
- Adénomyose, endométriose
- Cancers : col utérin, endomètre, ovaire (rare)

- **Douleur ou masse pelvienne**

- Endométriose
- Pathologie annexielle : kyste ovarien, torsion annexielle, grossesse extra-utérine, cancer de l'ovaire
- Pathologie utérine : cancer du col, cancer du corps utérin
- Pathologie digestive : infectieuse, néoplasique, fonctionnelle
- Pathologie urologique : vésicale (néoplasique, infectieuse), rein pelvien.

Traitements

Méthodes

- Abstention
- Médicales
- Chirurgicales
 - Myomectomie
 - Hystérocopie
 - Laparotomie
 - Coelioscopie
 - Voie vaginale
 - Hystérectomie
- Autres techniques
 - Embolisation
 - Myolyse
 - Réduction endométriale

Indications

- Abstention
 - Pour tout fibrome asymptomatique sans douleur, ni saignement, ni infertilité, non compliqué
- Traitement si symptomatique selon :
 - Age
 - Symptômes
 - Désir de grossesse
 - Désir de conserver son utérus
 - Taille, siège et nombre des myomes
 - Myomes compliqués
 - Pathologies associées
 - Habitudes chirurgicales

Information claire, loyale et appropriée de la patiente sur les différentes options thérapeutiques

Traitements médicaux

Molécules

- **Progestatifs**

- Effet sur la composante oedémateuse péri-myomateuse
- Pas d'influence sur le volume des myomes, ni leur croissance
- Souvent utilisés quand hyperplasie endométriale associée
- 2 voies d'administration
 - Voie orale : pregnanes, norpregnanes
 - Voie endoutérine : système intra-utérin au levonorgestrel (SIU-LNG)
- Traitement des ménométrorragies rattachées aux myomes à court et moyen terme
 - Le bénéfice rapporté par voie orale est de 25 à 50%, 10 jours ou 20 jours par mois
 - Le SIU-LNG est au moins aussi efficace et mieux toléré.

Traitements médicaux

Molécules

- **Agonistes du GnRH**

- Leuproréline, triptoréline
- Efficace sur les hémorragies (aménorrhée)
- Réduction du volume du myome en 6 à 8 semaines
- Effets secondaires liés à la ménopause induite
- L'adjonction de tibolone permet de réduire les effets secondaires: « add back therapy »
- Durée de traitement limité à 3 mois
- Indications limitées
 - Correction d'une anémie ($Hb \leq 8g/dl$)
 - Réduction du volume des myomes avant chirurgie.

Traitements médicaux

Molécules

- **Anti-fibrinolytiques**
 - Acide tranexamique : 2 à 4 g/j
 - Efficace pendant l'épisode hémorragique
- **Anti-inflammatoires non stéroïdiens**
 - Acide méfénamique : 0,75 à 1,5 g/j
 - Efficace sur la composante douloureuse et à un degré moindre sur les ménorragies
- **Danazol**
 - Efficace sur les hémorragies mais mal toléré
- **Modulateur sélectif des récepteurs de la progestérone (SPRM)**
 - Ulipristal acetate : 5 mg/j pendant 3 mois
 - Contrôle efficace et rapide des hémorragies
 - Diminution de la taille des myomes
 - Effets secondaires modérés
- **Supplémentation martiale** si anémie ferriprive.

Traitements médicaux

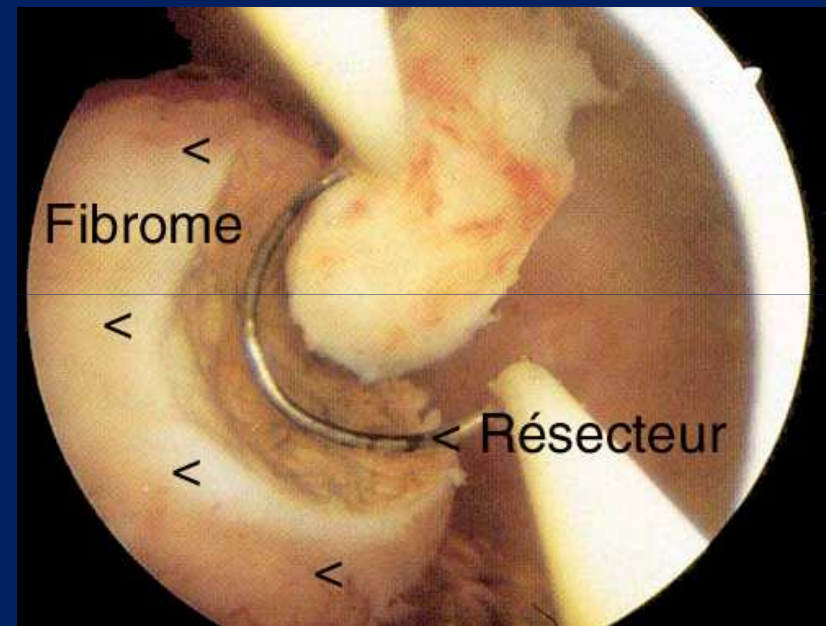
Indications

- Seulement si myomes symptomatiques
- A condition qu'ils ne soient pas sous-muqueux, car ils relèvent en première intention d'un traitement chirurgical.
- Objectifs
 - Réduction des signes fonctionnels
 - Accessibilité de certains myomes à la chirurgie
- Traitements classiquement de courte durée (moins de 6 mois), sauf SIU-LNG
- Nécessite une surveillance pour évaluer l'efficacité, la tolérance et les effets secondaires.

Traitements chirurgicaux

Myomectomie

- **Hystéroscopie opératoire**
 - **Méthodes**
 - Anse de résection
 - Milieu de distension liquide
 - Glycocolle en cas d'énergie monopolaire
 - Sérum salé en cas d'énergie bipolaire
 - Risque : synéchie post-opératoire
 - Prévention du risque adhérentiel
 - Utilisation d'énergie bipolaire
 - Utilisation de gel anti-adhérentiel
 - Hystéroscopie de contrôle à 1 mois.



Résection à l'anse diathermique d'un myome endocavitaire de type 1

Traitements chirurgicaux

Myomectomie

- **Hystéroscopie opératoire**

- **Indications**

- Myomes symptomatiques ou asymptomatiques si désir de grossesse
 - Myomes sous-muqueux de type 0 ,1 et 2, de taille inférieure ou égale à 4 cm, possible entre 4 et 6 cm
 - Évaluation du mur postérieur par échographie (5 à 10 mm) pour prévenir le risque de perforation utérine
 - Résection en deux temps possible si difficultés techniques (taille, saignements, réabsorption excessive du glyocolle).

La patiente doit être informée du risque de résection partielle, de récurrence et de l'éventualité d'une seconde intervention.

Traitements chirurgicaux

Myomectomie

- **Laparotomie**

- Méthodes

- Extraction des myomes de la surface utérine en prenant soin de suturer en plusieurs plans le tissu musculaire résiduel dans un but hémostatique et de solidité future
 - Limiter la taille des incisions et des sutures
 - Eviter l'effraction de la cavité utérine
 - Risque hémorragique
 - Risque adhérentiel prévenu par l'utilisation de barrières anti-adhérentielles
 - La ligature des artères iliaques internes avant myomectomie permet de diminuer les pertes sanguines.

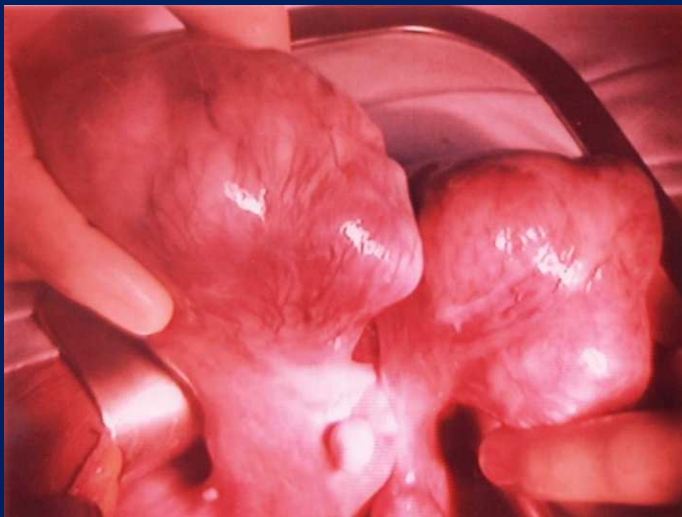Traitements chirurgicaux

Myomectomie

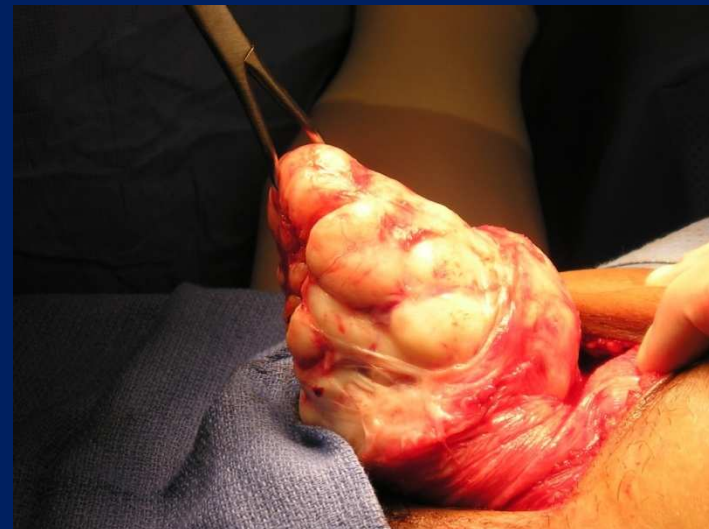- **Laparotomie**

- **Indications**

- Polymyomectomie (supérieure à 3 myomes)
 - Myome de grande taille (supérieure à 9 cm)
 - Difficultés et échecs de la coelioscopie.



Myomes fundiques de type 7 avant chirurgie



Extraction d'un myome de type 5

Traitements chirurgicaux

Myomectomie

- **Coelioscopie opératoire**

- Méthodes

- Moins invasive que la laparotomie
 - Diminution des pertes sanguines per-opératoires
 - Diminution de la douleur post-opératoire
 - Augmentation du temps opératoire
 - Utilisation prudente de l'électrocoagulation car risque de nécrose et d'adhérence
 - Limiter la taille des incisions et des sutures
 - Eviter l'effraction de la cavité utérine
 - Risque adhérentiel prévenu par l'utilisation de barrières anti-adhérentielles.

Traitements chirurgicaux

Myomectomie

- **Coelioscopie opératoire**

- Indications

- Myomes symptomatiques

- Interstitiels et sous-séreux (types 3 à 7)
 - Diamètre inférieur à 8 cm
 - Nombre limité (3 maximum)

- Myomes asymptomatiques

- L'ablation des myomes interstitiels de diamètre supérieur à 5 – 7 cm pourrait améliorer la fertilité
 - L'ablation des myomes sous-séreux est sans effet sur la fertilité.

Traitements chirurgicaux

Myomectomie

- **Par voie vaginale**

- Méthodes

- En position gynécologique
 - Exposition par des valves vaginales de Schauta et Mangiagalli
 - Traction sur le col par une pince de Museux
 - Colpotomie postérieure
 - Hystérotomie et exérèse des myomes postérieurs, latéraux ou fundiques
 - Suture en plusieurs plans
 - Technique fiable et reproductible pour des équipes entraînées à la chirurgie vaginale.

Traitements chirurgicaux

Myomectomie

- **Par voie vaginale**

- Indications

- Myomes symptomatiques
 - Interstitiels et sous-séreux (types 3 à 7)
 - Diamètre inférieur à 10 cm
 - Nombre limité (3 maximum)
 - Patientes n'ayant plus de désir de grossesse
 - Réserve concernant le risque infectieux post-opératoire
 - Insuffisance de données comparant cette voie d'abord aux autres.

Traitements chirurgicaux

Hystérectomie

- **Techniques**

- 3 voies d'abord
 - Laparotomie
 - Voie vaginale
 - Coeliochirurgie
- 2 modes de conservation
 - Subtotale conservant le col ou totale ne le conservant pas
 - Interannexielle conservant les trompes et les ovaires ou annexectomie bilatérale ne les conservant pas
- Préférer la voie coelioscopique et/ou vaginale car moins morbide que la laparotomie
- Hystérectomie subtotale : complications réduites (en laparotomie) ou identiques (en coelioscopie)
- Hystérectomie totale indiquée en présence d'antécédent ou de dysplasie cervicale actuelle
- Annexectomie bilatérale : après 50 ans, sauf refus de la patiente.

Traitements chirurgicaux

Hystérectomie

- **Indications**

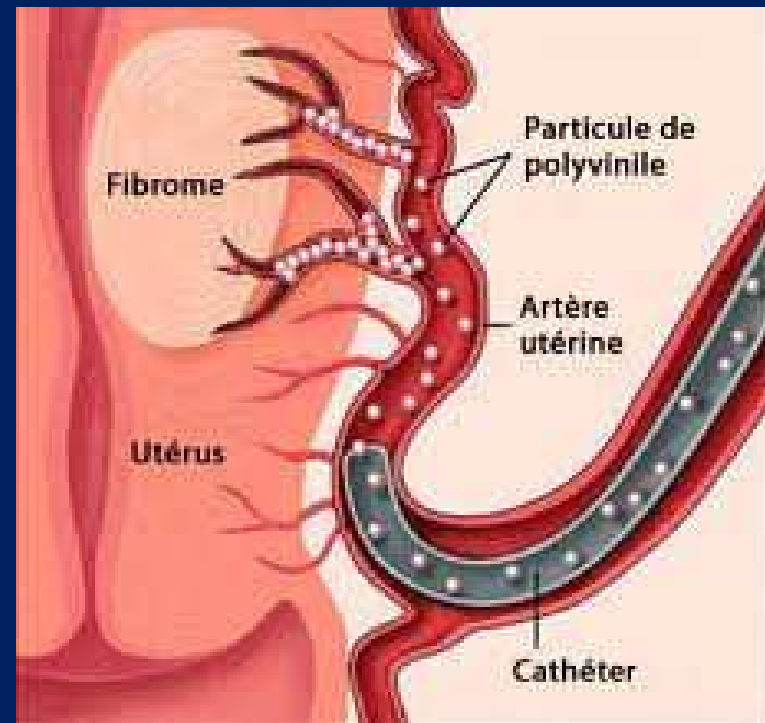
- En 1^{ère} intention, en l'absence de désir de grossesse, chez une patiente consentante et informée des alternatives
- En 2^{ème} intention, en cas d'échec des techniques conservatrices
- L'hystérectomie est le traitement le plus efficace des myomes symptomatiques
 - Fort taux de satisfaction
 - Amélioration de la qualité de vie
 - Amélioration de la sexualité
 - Amélioration de l'instabilité vésicale compressive
 - Augmentation du risque d'incontinence urinaire d'effort si prédisposition.

Traitements non chirurgicaux

Embolisation des artères utérines

- **Méthodes**

- Cathétérisme rétrograde de l'artère fémorale
- Diffusion de particules non résorbables dans l'artère utérine
 - Particules non sphériques de polyvinyle PVA
 - Microsphères de tris-acryl de plus de 500 μm
- Pour l'artère utérine contralatérale, le cathéter passe par la bifurcation aortique.

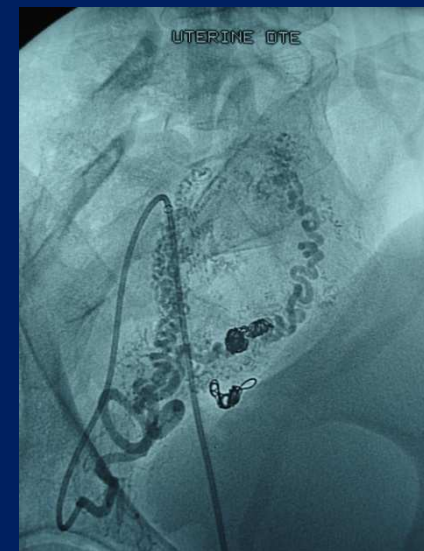
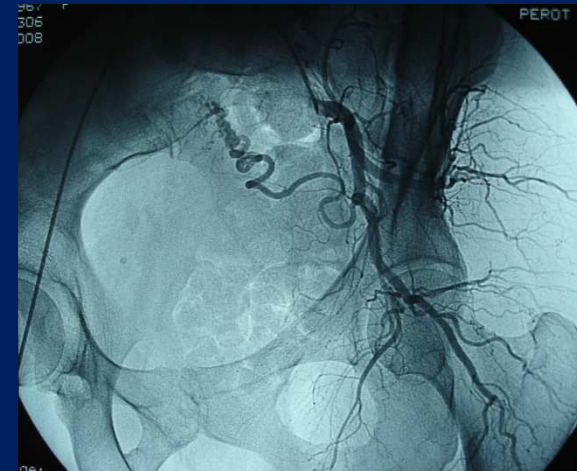
Traitements non chirurgicaux

Embolisation des artères utérines

- **Résultats**

- Efficacité
 - Réduction de volume des myomes : 30 à 50%
 - Réduction des symptômes : 50 à 80%
- Hystérectomie secondaire pour inefficacité ou récurrence : 13 à 28% à 5 ans
- Etudes comparatives à court/moyen terme
 - Embolisation vs hystérectomie par laparotomie : résultats non différents
 - Embolisation vs hystérectomie par voie coelioscopique ou vaginale : pas de résultats disponibles
 - Embolisation vs myomectomie : résultats à court terme non différents, mais taux de réintervention plus élevé.



Traitements non chirurgicaux

Embolisation des artères utérines

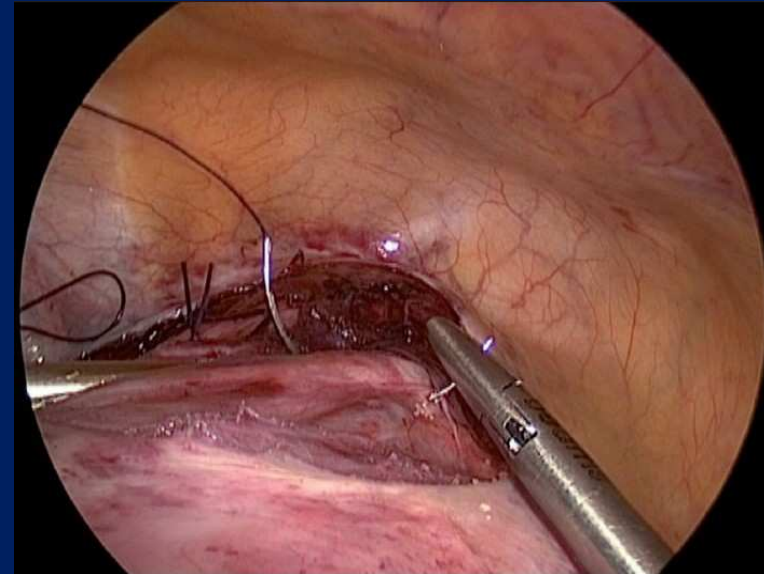
- **Indications**

- Myomes symptomatiques (types 2 à 6) chez la femme n'ayant plus de désir de grossesse
 - Alternative efficace à l'hystérectomie par laparotomie
 - Alternative efficace à la myomectomie par coelioscopie ou par laparotomie
- Embolisation non recommandée
 - Myomes uniques sous-muqueux intra-cavitaires (types 0 et 1) ou les myomes sous-séreux pédiculés (type 7) en raison du risque de nécrose
 - Femmes ayant un désir de grossesse car risque de ménopause induite
- Embolisation avant myomectomie
 - Diminution des saignements per-opératoires.

Alternatives

Ligature coelioscopique des artères utérines

- Ligature vs embolisation
 - Tolérance meilleure
 - Résultats à 6 mois identique
 - Réduction de volume : 30 – 50%
 - Réduction des symptômes : 50 – 80%
 - Résultats moins bons à long terme
 - Problème d'accessibilité selon volume utérin
- Ligature avant myomectomie
 - Diminution des saignements
- **Indications**
 - Traitement des artères utérines en l'absence de plateau d'imagerie interventionnelle disponible
 - Pas de recommandation possible si désir de grossesse.



Ligature coelioscopique de l'artère utérine droite

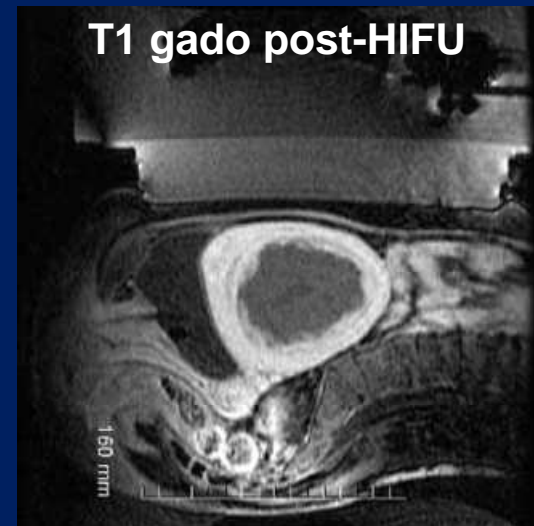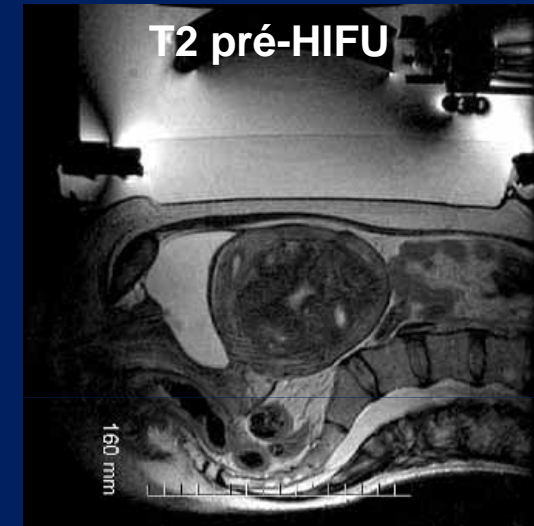
Alternatives Myolyse

- **Techniques**

- Ultrasons focalisés guidés par IRM (HIFU)
 - Technique la plus avancée, la mieux contrôlée et la moins agressive
 - Critères d'inclusion : 1 ou 2 myomes, antérieurs, hyposignal T2, 5 – 12 cm
 - Objectif : dévascularisation > 45%
 - Résultats
 - 65% de réduction des ménorragies
 - 20% de réduction de volume
- Autres : Laser nd-Yag, radiofréquence, cryomyolyse

- **Indications**

- HIFU non utilisable en routine en 2013 car évaluée en recherche clinique.



Alternatives

Réduction endométriale

- **Techniques**

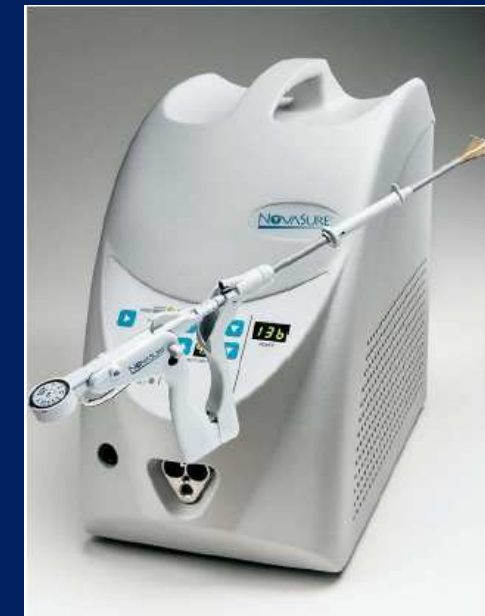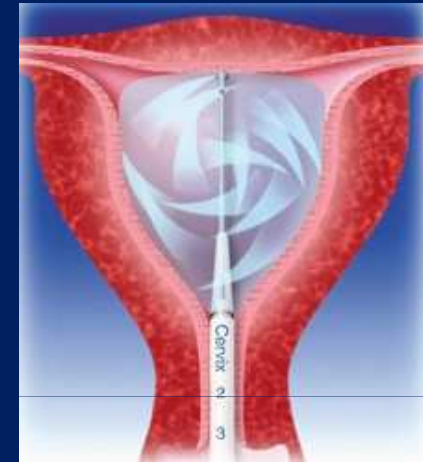- 1^{ère} génération
 - Résection
 - Laser nd-Yag
 - Roller ball
- 2^{ème} génération
 - Ballonnet thermique (a)
 - Radiofréquence (b)

- **Résultats**

- 2^{ème} génération efficace sur les ménorragies associées aux myomes sous-muqueux de type 2
- Résection endométriale concomitante plus efficace que résection des myomes seule

- **Indications**

- Ménorragies sur myomes interstitiels ou sous-muqueux de type 2
- Pas de souhait de préserver la fertilité
- Risque obstétrical si grossesse
- Contraception recommandée



Cas particuliers

Myome et médicaments

- **Myome et contraception**
 - Pas d'argument pour un facteur favorisant
 - Les myomes ne sont pas une contre-indication à la contraception œstroprogestative ou progestative, ni à la contraception du lendemain.
- **Myome et dispositif intra-utérin**
 - Contre-indication relative si myome sous-muqueux
 - SIU-LNG recommandé si ménorragies sans myome sous-muqueux
- **Myome et traitement hormonal de la ménopause (THM)**
 - Pas d'argument pour un facteur favorisant
 - Croissance possible des myomes préexistants
 - Risque de métrorragies si myome sous-muqueux
 - Les myomes ne sont pas une contre-indication au THM.

Cas particuliers

Myome, fertilité et grossesse

- **Myome en situation de fertilité**

- La résection des myomes sous-muqueux de type 0 et 1 est indiquée pour prévenir le risque d'avortement spontané.
- Les myomectomies interstitielles ou sous-séreuses ne sont pas systématiquement indiquées en l'absence de symptômes dans le but d'une grossesse.
- Mise en balance des risques et des complications liés aux myomes concernant la fertilité et la grossesse, et des complications inhérentes à la chirurgie sur une future grossesse.

Cas particuliers

Myome, fertilité et grossesse

- **Infertilité sans aide à la procréation**

- Myomes sous-muqueux
 - Effet délétère sur le taux de grossesses
 - Amélioration si résection hystéroscopique des types 0 et 1
- Myome intra-mural
 - Effet délétère sur le taux de grossesses
 - Absence d'impact global de la myomectomie
 - Amélioration possible de la fertilité si ablation des myomes > 5 – 7 cm par laparotomie ou cœlioscopie
- Myomes sous-séreux
 - Impact non évalué

- **En assistance médicale à la procréation**

- Effet délétère des myomes sous-muqueux et interstitiels
- Absence d'influence des myomes sous-séreux
- Seule la résection des myomes sous-muqueux est recommandée.

Cas particuliers

Myome, fertilité et grossesse

- **Myome et grossesse**

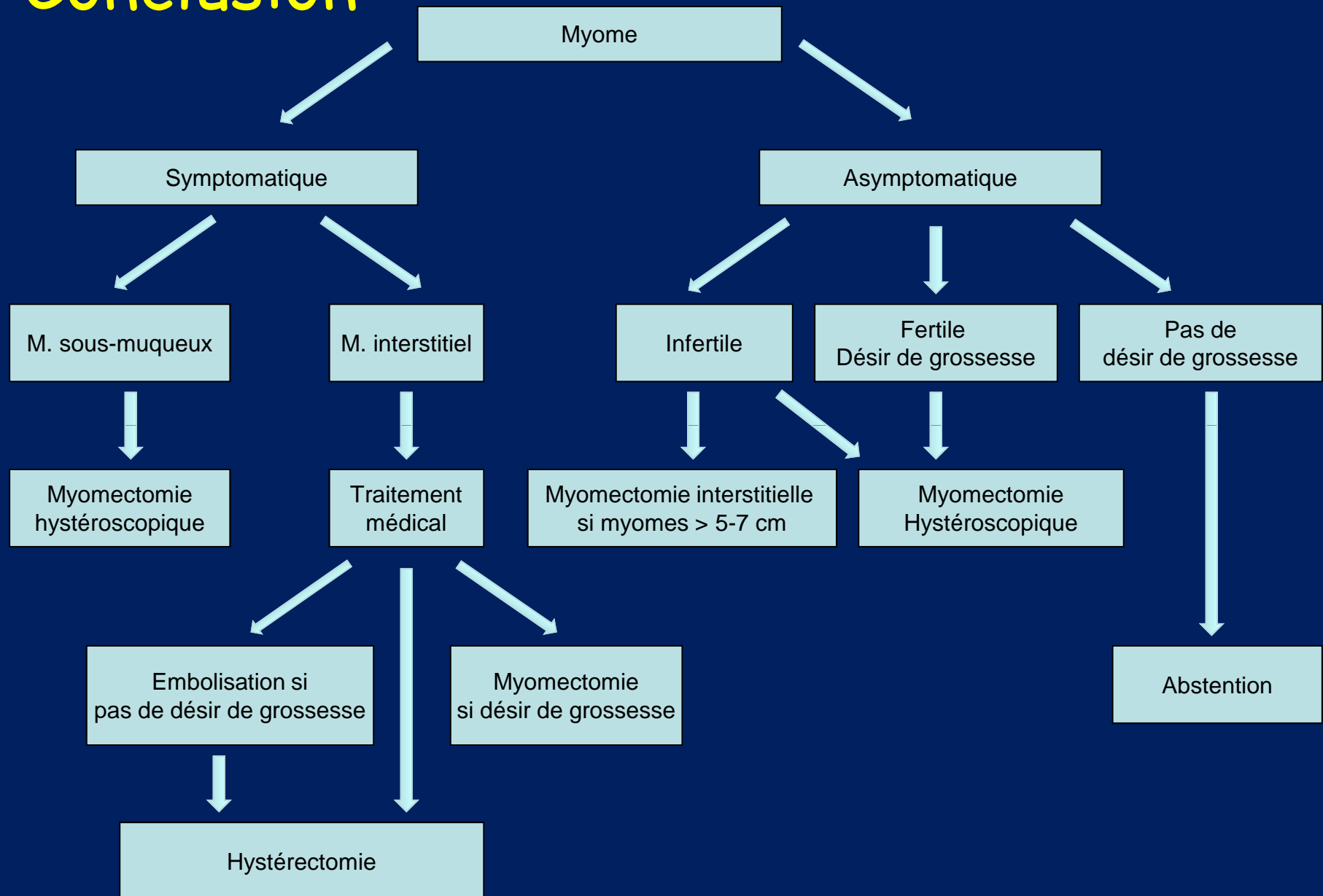
- La possibilité de complications dues aux myomes interstitiels durant la grossesse ne constitue pas une indication à la myomectomie, sauf si la patiente a déjà eu des complications imputables à ces myomes lors d'une grossesse antérieure.
- Lorsque les myomes sont diagnostiqués pendant la grossesse, il est nécessaire de surveiller par échographie régulière la localisation placentaire et la localisation éventuelle praevia de ces myomes.
- En cas de pathologie obstétricale, saignement, nécrobiose et menace d'accouchement prématuré, imputée à la présence de myome, la myomectomie pendant la grossesse n'est pas recommandée.
- La myomectomie peut être justifiée ou nécessaire lors de la césarienne (myome praevia).

Cas particuliers

Myome et (pré)ménopause

- **Myome et préménopause**
 - Myome asymptomatique
 - Abstention
 - La myomectomie prophylactique n'améliore pas la fertilité des femmes après 40 ans.
 - Myome symptomatique
 - Myomectomie si désir de préserver la fertilité après 40 ans
 - Embolisation ou hystérectomie en l'absence de désir de grossesse
- **Myome et ménopause**
 - Abstention si myome asymptomatique
 - Pas d'hystérectomie systématique, sauf syndrome de Lynch
 - Examens complémentaires (IRM, biopsie endomètre), puis hystérectomie sans morcellation
 - Si symptômes *de novo*
 - Si myome *de novo* à l'échographie
 - Si modification structurale sans THM.

Conclusion



Bibliographie

- Fibromes utérins. Fernandez H, Gervaise A, de Tayrac R. EMC 2002
- Imagerie des fibromes, J Gynecol Obstet Biol Reprod 2007;36:23-30.
- La prise en charge des léiomyomes utérins. Directives cliniques de la SOGC n°128, mai 2003.
- Les traitements médicamenteux du fibrome utérin. AFSSAPS 2004.
- Prise en charge des fibromes. Recommandations pour la pratique clinique CNGOF 2011
- Myomectomie vaginale. HAS 2008
- Munro MG, et al for the FIGO Working Group on Menstrual Disorders. FIGO classification system (PALM-COEIN) for causes of abnormal uterine bleeding in nongravid women of reproductive age. Int J Gynaecol Obstet. 2011 Apr;113(1):3-13